USZ Universitäts Spital Zürich

Medikamentös induzierte Myopathien

Katja Göhner Schweizer 09/2023

Medikamentös induzierte Myopathien
Fallbeispiel

50jähriger Patient
mit Diabetes und Hyercholesterinämie
Nach Bangladesh Urlaub

- Myalgien Oberarm und Oberschenkel
- CK 68.893U/l, LDH 2430, AST 694U/l, ALT 303U/l

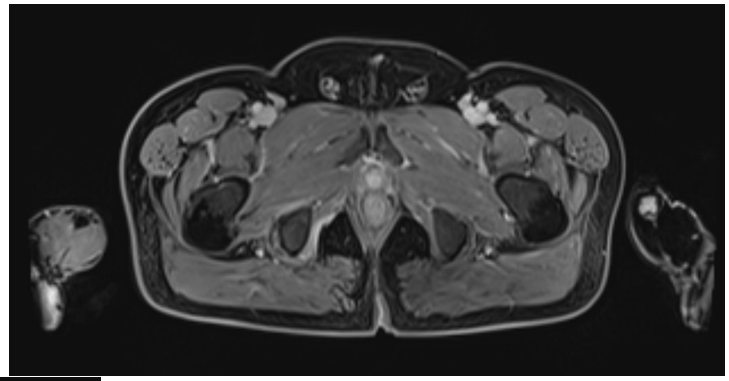

- **MRI Myositis Protokoll:**

ausgeprägte Ödeme
Schultergürtel-Beckengürtel-gluteal und
Oberschenkelmuskulatur

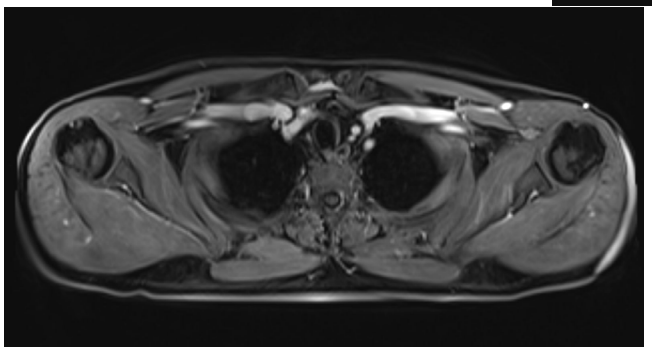

Medikamentös induzierte Myopathien Fallbeispiel

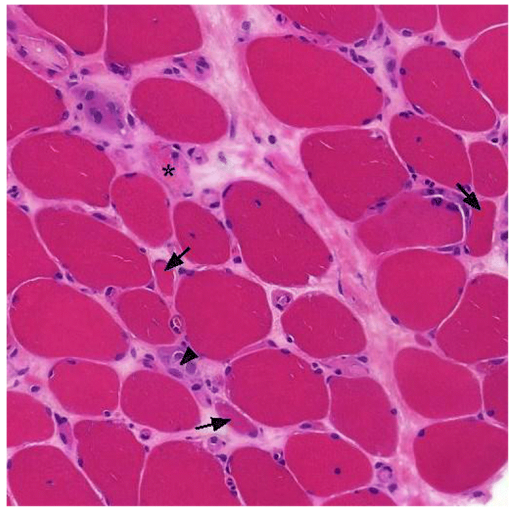

50jähriger Patient unter: Statintherapie

- Stop Statintherapie

- **Immunologie:**
  Anti HMG CoA Reduktase Antikörper positiv

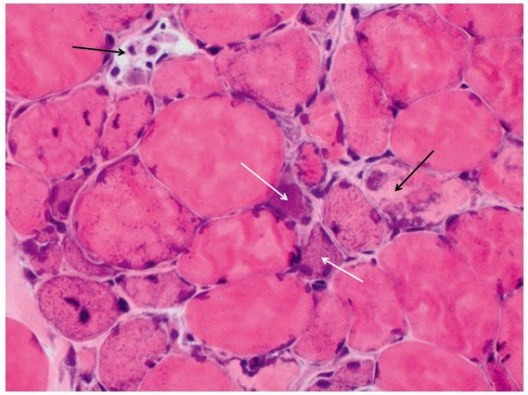

- **CT Hals-Thorax-Abdomen/Gastro-/Kolo, PSA**
  - ohne Neoplasienachweis

- **Muskelbiopsie:** nekrotische und regenerierende Fasern, keine MHC 1 Aufregulation, keine lymphozytäre Entzündung

(Bild2 : nekrotisierende schwarze Pfeile und regenerierende Fasern weisse Pfeile Statin-Associated Necrotizing Autoimmune Myositis Complicated by an Uncommon Adverse Effect to Treatment B. Fung et al. Case reports in Medicine 2019 Bild1 : Current Rhematology reports 2018 Y. Allenbach et al. potential pathogenic role of Anti SRP and Anti HMG CoA reductase AB in IMNM asterisk nekrot Faser, arrowhead regenerierende Faser, Arrow kleine Muskelfaser)

Diagnose einer typischen Statin induzierten immunvermittelten Myopathie IMNM

50jähriger Patient nach sistierter Statintherapie

Therapie:

- Solumedrolstoss 3x1g 08/2015
  bei erneutem CK Anstieg auf 80 000 im 03/16 Solumedrol wiederholt
- Methotrexat – nicht verträglich, Rituximab ohne Ansprechen
- 4 Privigenzyklen mit sehr gutem Ansprechen, erneut 03/19 ohne Ansprechen
- Imurek und Prograf mit Teilansprechen

Statin induzierte immunvermittelte Myopathie Fallbeispiel

50jähriger Patient unter ehemals Statintherapie

Im aktuellen Verlauf stabilisiert auf:

- MRI Ganzkörper: Ohne ödematöse Aktivität, ohne Atrophien
- Laboranalyse CK 600U/l
- Muskelschwäche bei vor allem Hüftflexion, Schulterabduktion M4 symmetrisch
- Muskelschmerzen im Alltag und verminderte Kraftausdauer

Immun mediierte nekrotisierende Myopathie IMNM

ist eine eigene Erkrankung

- 90% derer, die im Alter über 50 Jahre betroffen sind, sind statininduziert

- Subakut, Schmerzen und Schwäche proximal betonter Muskulatur OE und UE beidseits symmetrisch
- sehr hohe CK 5000-10000U/l
- **HMG CoA Reduktase Antikörper** meist positiv
  - spezifisch
- Milde erhöhtes Tumorrisiko

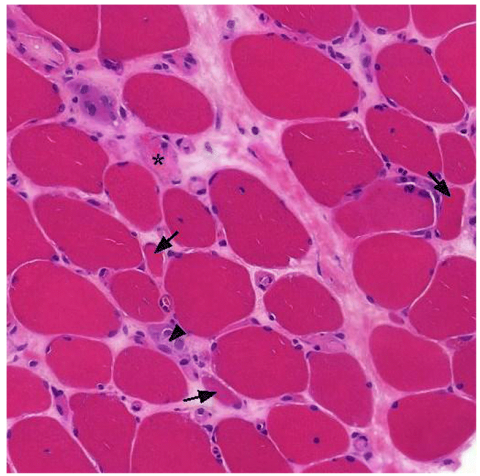

- **Muskelbiopsie**

wenig entzündliche lymphozytäre Zellinfiltration, MHC 1 Aufregulation und MAC Ablagerung Sarkolemm (nicht bei toxischen Myopathien)

nekrotisierende Fasern neben Regenerierenden

Allenbach, Nature reviews (16) 2020

Immun mediierte nekrotisierende Myopathie IMNM

Anti-3- hydroxy-3- methylglutaryl- CoA reductase - anti- HMGCR - Autoantikörper

direkt an der Genese der Myositis beteiligt

- Binden an Autoantigene auf der Zelloberfläche und/oder penetrieren in die Muskelfasern

  klassische Komplementkaskade wird aktiviert – Formation des Membran Attack Komplex (MAC) und Nekrose, Makrophagen, proinflammatorische Zytokine wie IL1, IL6 und TNF werden u.a. aktiviert
- Und Muskelregeneration wird durch den Antikörper gehemmt

Allenbach, Nature reviews (16) 2020

Immun mediierte nekrotisierenden Myopathie

- Eigentlich keine extramuskulären Manifestationen
- Muskelatrophie und Schwäche im Verlauf ca. ¼
  nach 2 Jahren trotz Therapie Schwierigkeiten im Alltag

Suzuki, S. et al. Inflammatory myopathy with antisignal recognition particle antibodies: case series of 100 patients. *Orphanet J. Rare Dis.* **10**, 61 (2015).

Watanabe, Y. et al. Clinical features and prognosis in anti- SRP and anti- HMGCR necrotising myopathy. *J. Neurol. Neurosurg. Psychiatry* **87**, 1038–1044(2016).
Allenbach, Nature reviews (16) 2020

Immun mediierte nekrotisierenden Myopathie

Therapieoptionen

- In erster Linie Therapieversuch mit Kortikosteroiden
  - Kombiniert mit MTX
  - Je nach Schweregrad IVIG

  Zweitlinientherapie oder Rückfall: AZA, MMF, Cyc, Cyclosporin

- Wechsel des Statins bei unserem Patienten auf einen PCSK 9 Hemmer via Kostengutsprache

- Ein monoklonaler Antikörper, der an das Protein PCSK 9 bindet und so die Bindung von LDL-C in die Leber erhöht.
Subkutan in 2-6 Wochen Abstand (Alirocumab (Praluent), Evolocumab (Repatha)), evtl. Versuch mit Bempedoinsäure

Suzuki, S. et al. Inflammatory myopathy with antisignal recognition particle antibodies: case series of 100 patients. *Orphanet J. Rare Dis.* **10**, 61 (2015).

Watanabe, Y. et al. Clinical features and prognosis in anti- SRP and anti- HMGCR necrotising myopathy. *J. Neurol. Neurosurg. Psychiatry* **87**, 1038–1044(2016).

Allenbach, Nature reviews (16) 2020

Statin induzierte Myopathie

Häufiger:

- Muskelschwäche, Muskelschmerzen eventuell Rhabdomyolyse
- Statin muss gestoppt werden
  - CK normalisiert sich innert einer Woche oder aber erst nach 2-6 Monaten. Muskelschmerzen und Schwäche ebenfalls

Selten kommt es zu einer

Immunmediierten nekrotisierenden Myopathie

- Obwohl das Statin sistiert wird, kommt es nicht zu einer Verbesserung - Diagnostik
- Immunmodulatorische Therapie ist essentiell, erste Wahl bei schwerem Befall: IVIG

Medikamentös induzierte Myopathie

Das niedrigste Risiko für Myopathie

Fluvastatin, Pravastatin, und Pitavastatin (u.a. Livazo),

da nicht Cytochrom P4503A4 metabolisiert

CYP3A4 METABOLISIERT SIND

Lovastatin, Simvastatin und Atorvastatin – Risiko HÖHER

Medikamentös induzierte Myopathie

Medikamentöse Interaktionen können das meist dosisabhängige Myopathierisiko erhöhen

- Hemmer des Cytochrom P450 3A4 (die Clearance der kombinierten Medis wird gehemmt) erhöhen das Myopathierisiko
  - speziell hoch bei **Gemfibrozil**
  - zudem erhöht bei Ezetimib, Fibraten, Niacin, Proteaseinhibitoren, Rapamycin, Sirolimus, Kalziumkanalblocker, **Amiodaron**, Azol – **Antimykotika**, **Colchicin**, **Erythromycin**
- 60% der Patienten mit Statin Myopathie - Polymorphismus SLCO1B1 Gen – kodiert ein Protein, was den hepatischen Abbau von Statinen reguliert.

Medikamentös induzierte Myopathie

Management bei Muskelbeschwerden nach Statinexposition

- sorgfältige Anamnese mit Prüfung bzgl. Einnahme interagierender Medikamente
- Labor: mind. TSH, CK, Myoglobinurie; Leber-/Nierenwerte

- bei Auftreten anderweitig unerklärter ausgeprägter Muskelbeschwerden und/oder vierfacher CK -Erhöhung **sistieren**

dann engmaschige Kontrollen der Klinik und CK

- ❖ falls schwere oder bleibende Symptome
  - ❖ erweiterte Abklärung mit Bestimmung der Anti-HMG CoA Reductase AK, EMG, MRI und Muskel Biopsie
- ❖ bei Rhabdomyolyse:
  - ❖ Hospitalisation zur adäquaten Volumensubstitution, Elektrolyt- und Kalziumspiegelmanagement, ggflls Dialyse

Medikamentös induzierte Myopathie

Management bei Muskelbeschwerden nach Statinexposition

- *Reexposition Statin:*
  - Abwägung des kardiovaskulären Risikos gegen Reinduktion von Muskelbeschwerden
  - Dosisreduktion, Wechsel auf ein anderes Statinpräparat Intervallverlängerung – Einnahme nur alle 2 Tage (lange HWZ)
  - Bei Rhabdomyolyse ist keine Reexposition empfohlen
  - keine Daten bei IMNM

- Zhang H, Plutzky J, Skentzos S, et al. Discontinuation of statins in routine care settings: a cohort study. Ann Intern Med 2013; 158:526–534.
- Stroes ES, Thompson PD, Corsini A, et al. Statin-associated muscle symptoms: impact on statin therapy-European Atherosclerosis Society Consensus Panel Statement on Assessment, Aetiology and Management. Eur Heart J 2015; 36:1012–1022.
- Bays HE et.al. National Lipid Association Annual Summary of Clinical Lipidology 2016. J Clin Lipidol. 10(Suppl.I): S1-43.
- Longo DL, Mammen AL. Statin associated autoimmune myopathy. N Engl J Med 2016; 374:664-9.
- DGK Leitlinien 2016
- Deutsches Ärzteblatt 2015 (112) 14, Behandlungsoptionen bei Statin-assoziierten Muskelbeschwerden Ul Laufs et al. P 748 ff.

Substanz induzierte Myopathie C2

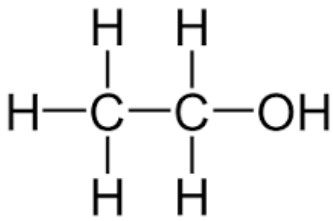

Akute Myopathie – selten

C2H6O

- Nach massivem Konsum oft unterernährter Alkoholiker
- Von erhöhter CK bis zur Rhabdomyolyse
- Häufigste Ursache einer nicht traumatischen Rhabdomyolyse
- Muskelkrämpfe, geschwollene schmerzhafte Muskeln, proximal betont, lokalisiert oder generalisiert
- Histopathologisch nekrotisierende Myopathie
- CK Anstieg sofort oder bis mehrere Tage danach
- Normalisierung Tage bis Wochen

Liz Simon, M.V.Sc.: Alcoholic Myopathy: Pathophysiologic Mechanisms and Clinical Implications, Vol. 38, No. 2 Alcohol Research. 2017

Kuhm et al. Arzneimitteltherapie 2014, 32:87-92

Singer M. et al. Akoholismus: Alkoholassoziierte Organschäden. Dtsch Ärzteblatt 2001; 98(33): A-2109/B-1827/C-1702

V. R. Preedya et al. Alcoholic skeletal muscle myopathy: de®nitions, features, contribution of neuropathy, impact and diagnosis European Journal of Neurology 2001, 8: 677±687

Substanz induzierte Myopathie

Cocain

- hptsl. akut innert Stunden

- Durch arterielle Vasokonstriktion kann es zu Muskelischämien kommen.
- Myocardiale - , zerebrale - , Haut - oder Finger – infarkte

- Asymptomatische CK erhöhung bis zu massiver Rhabdomyolyse
  - Meist zusammen mit den anderen Beschwerden: Delir, Fieber, Epilepsie, Thoraxschmerzen usw..
  - aber auch isoliert

Kuhm et al. Arzneimitteltherapie 2014, 32:87-92

Substanz induzierte Myopathie C2

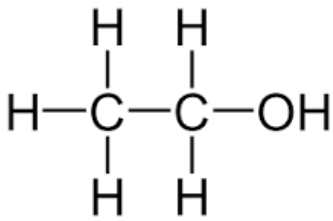

Chronische Myopathie häufig (50%)

C2H6O

- **Eine der häufigsten oft undiagnostizierten Myopathien** – gut 10mal häufiger als erbliche Myopathien
- Progrediente proximal betonte Muskelschwäche
- Sukzessiver Muskelschwund, keine Schmerzen, CK normal oder leicht erhöht
- Histopathologisch Typ 2 Faseratrophie milde nekrotisierend
  - Direkt toxischer Effekt auf Proteinsynthese
    - Reduktion Proteinsynthese, exzessive Proteinabbau und Aktivierung des autophagen lysosomalen Systems

(DD: Typ 2 Faseratrophie ist als solches unspezifisch auch bei Kollagenosen, Mangelernährung, Steroiden, Dekonditionierung)

- Nach kompletter Abstinenz Erholung möglich histologisch nachweisbar

Liz Simon, M.V.Sc.: Alcoholic Myopathy: Pathophysiologic Mechanisms and Clinical Implications, Vol. 38, No. 2 Alcohol Research. 2017

Kuhm et al. Arzneimitteltherapie 2014, 32:87-92

Singer M. et al. Akoholismus: Alkoholassoziierte Organschäden. Dtsch Ärzteblatt 2001; 98(33): A-2109/B-1827/C-1702

V. R. Preedya et al. Alcoholic skeletal muscle myopathy: de®nitions, features, contribution of neuropathy, impact and diagnosis European Journal of Neurology 2001, 8: 677±687

Medikamentös induzierte Myopathie

Hydroxychloroquin

- Myopathie, Kardiomyopathie oder PNP **sehr selten** möglich – i.d. Regel reversibel

Hohe Affinität zu säurehaltigen Kompartements - Lyosomen - Autophagie - Vacuolen im Skelettmuskel, Herz, Retina

- DOSISabhängig – im Mittel nach 9 Jahren

Maximale Dosis 5mg/kg KG bei Kreatininclearance von weniger als 30ml/min max. 3mg/kgKG

- Proximal betonte Muskelschwäche, **Schluck**-/Atemmuskulatur und axiale Muskulatur können beteiligt sein
- CK erhöhung maximal 3-4mal der Norm
- Muskelbiopsie autophage Vacuolen (myeloid bodies E-mikroskopisch) und lysosomale Dysfunktion
- EMG Fibrillationspotentiale
- Herzbeteiligung hat ähnliche Histopathologie kann isoliert auftreten

(Verlängertes QT Intervall kann u.a. von der Länge der Einnahme auftreten)

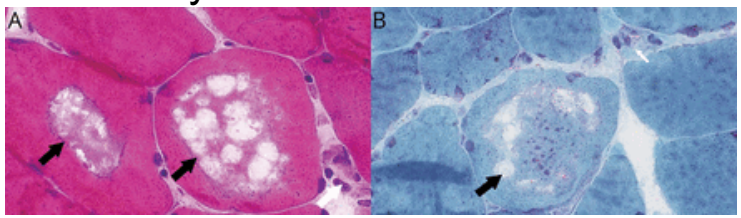

Fiehn.C, Sicherheitsmassnahmen der Therapie mit Antimalariamitteln in der Rheumatologie. Interdisziplinäre Empfehlungen auf der Basis einer systematischen Literaturrecherche. Z Rheumatol 2020

Kuhm et al. Arzneimitteltherapie 2014, 32:87-92

Teaching NeuroImages: Colchicine-induced vacuolar myopathy Sri Raghav Sista, MD, Maxwell Q. Nyce, MD, Sarah E. Bach, MD, and Gregory M. Blume, MD Neurology® 2019;93:e2306-e2307

Medikamentös induzierte Myopathie

Altes Medikament wieder vermehrt im Einsatz…

Colchicine

- *Deutlich erhöhtes Risiko:*
  - **Niereninsuffizienz (speziell Clearance unter 30mg/min)** , Leberinsuffizienz
  - **Medikamentenkombination CYP3A4: Statine**, **Macrolidantibiotika**, Cyclosporin, Azole, Proteaseinhibitoren
- *Klinisches Bild und EMG mit Zeichen einer «klassischen Polymyositis»:*
  - proximale Muskelschwäche, mehr UE plus milde axonale PNP
  - CK 10-20 fach erhöht
  - EMG myopathische Veränderungen mit Fibrillationspotentialen, +/- neuropathische
- *Aber völlig andere Histologie und Ursache:*
  - Muskelbiopsie: Akkumulation autophager Vacuolen bei Lysosomaler Dysfunktion
- ABSETZEN COLCHICIN:
  - Muskelschwäche und CK erholen sich nach Tagen bis Wochen

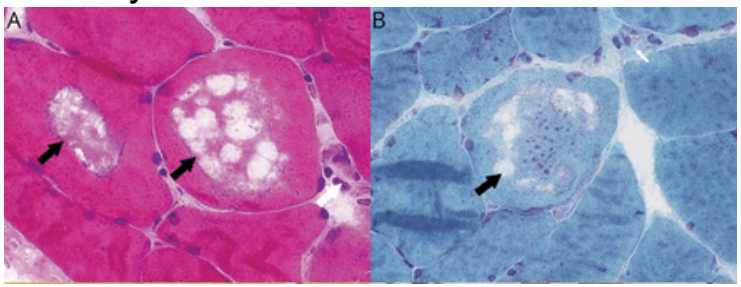

Kunzl R et al.: Colchicin Myopathy and Neuropathy NEJM 1987, p 1562 ff.

Z. Boyadzhieva: Colchicin Altes Medikament mit neuem Nutzen. Z Rheumatol 2021 · 80:647–657

Teaching NeuroImages: Colchicine-induced vacuolar myopathy Sri Raghav Sista, MD, Maxwell Q. Nyce, MD, Sarah E. Bach, MD, and Gregory M. Blume, MD Neurology® 2019;93:e2306-e2307.

Medikamentös induzierte Myopathie

Glucocorticoide

- aufgrund der katabolen Wirkung der Steroide, Mechanismus offen
- Häufig
- Langsam progredient
- Proximale Muskulatur zuerst an der UE
- Keine CK erhöhung
- Selten unter 10mg
- Langfristige Einnahme deutlich häufiger
- ENMG bland
- Muskelbiopsie Typ II Faseratrophie

➡ Dosisreduktion bestmöglich in mind. physiologischen Bereich

Arzneimitteltherapie Heft 4 April 2014 Toxische Myopathien Kuhm Ch. et al.

Rheum Dis Clin N Am 37 (2011) 219-231

Medikamentös induzierte Myopathie

Antipsychotika

unabhängig von möglichem malignem Neuroleptika Syndrom: in 2-7% erhöhte CK mit Risiko Rhabdomyolyse, sistiert nach Absetzen u.U. Therapie notwendig

- Die meisten Fallberichte von Clozapine und Olanzapine

Review Psychopharmacology (2014) 231:4255–4270

Antinucleosidanaloga

- **Zidovudine**, Tenofovir und andere nucleoside reverse transcriptase Inhibitoren können
- **Mitochondrialen Myopathie** mit erhöhten Muskelenzymen und Muskelschwäche
- Verbessert sich gewöhnlich nach Sistieren

Chemotherapeutica wie Gemcitabine und Docetaxel - sehr selten

- Hier ist viel häufiger an eine paraneoplastische Myopathie oder Critical illness Neuropathie zu denken

Medikamentös induzierte Myopathie
Fallbeispiel

48jährige Patientin unter Behandlung eines kleinzelligen Bronchiuskarzinomes mit einem Check-Point-Inhibitor

- Zunehmender **Kraftverlust proximal betont Arme und Beine** bis zu Bettlägerigkeit
- Hautveränderungen DD: Dermatomyositis
- CK 353U/l, Troponin T 552ng/l, Myositis Antikörper Screen negativ
  - Herz MRI ohne kardiale Beteiligung
- Histologisch M. quadriceps: **ausgeprägt nekrotisierende Myopathie**, MAC aufreguliert, perifaszikuläre Atrophie

Medikamentös induzierte Myopathie
Fallbeispiel

48jährige Patientin unter Behandlung eines kleinzelligen Bronchiuskarzinomes mit einem Check-Point-Inhibitor

DD: Check Point Inhibitor induzierte Myopathie

DD: paraneoplastisches Phänomen bei kleinzelligem Bronchius Ca

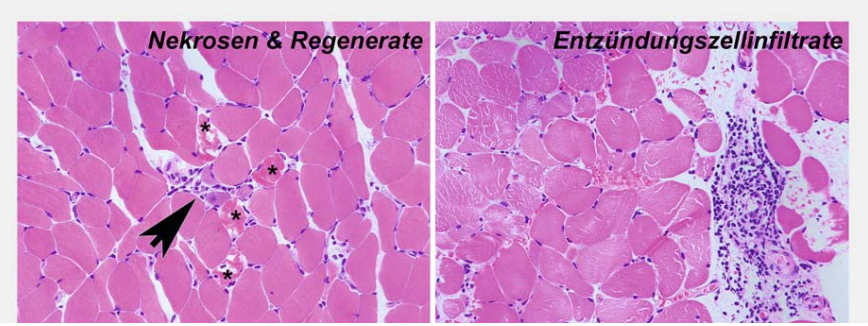

Die Histologie

- mit ausgeprägt nekrotisierender Myopathie passt gut zur Check Point induzierten Myopathie.
- Die wenig ausgeprägte Entzündung – sampling error bzw. die unter Steroiden erfolgte Biopsie.
- MAC Aufregulation und perifaszikuläre Atrophie zu DM

Bildkopie: Wanschitz Julia. Idiopathische Inflammatorische Myopathien: … Neurologie up2date 2020; 3: 411–424 |

Medikamentös induzierte Myopathie
Fallbeispiel

48jährige Patientin unter Behandlung eines kleinzelligen Bronchiuskarzinomes mit einem Check-Point-Inhibitor

Medikamentös induzierte Myopathie

Therapie:

- Privigen
- Steroide +/- Endoxan

Stark progrediente Grunderkrankung – Übergang in eine rein palliative Versorgung

Medikamentös induzierte Myopathie

Immune Check Point Inhibitoren induziert aggressive immunvermittelte Myopathie

- Zumeist innert dem ersten Monat der Therapie auftretend
  - Jap. Studie 7604 Patienten mit ICI 127 Myositis im Mittel nach 28 Tagen, 1/3 mit klinischen Zeichen einer Myasthenia gravis (Sato K, Mano T, Iwata A, Toda T. Neurological and related adverse events in immune checkpoint inhibitors:a pharmacovigilance study from the Japanese Adverse Drug Event Report database. J Neurooncol 2019;145:1.)

- Proximal betonte Muskelschwäche inkl. dropped head
- CK erhöhung um die 2000U/l
- Meist Antikörper negativ

- Der Ausschluss anderer Ursachen notwendig: Infekt, paraneoplastisches Geschehen, autoimmun bedingte oder metabolische Myositis

Solimando et al. Immune Chekpoint Inhibitor-Related Myositis from Biology to Bedside. Int J Mol Sci 2020 21 3054

Steven N. et al. Management of rheumatic complications of immune checkpoint inhibitor therapy – an oncological perspective. Rheumatology 2019; 58:vii20-vii39

Systematic review , neuromuscular adverse events associated with anti-PD-a monoclonal antibodies, A. Johansen et al. Neurology 2019, 92, 663-674

EULAR, Kostine M, et al. Ann Rheum Dis 2021;80:36–48. d

Medikamentös induzierte Myopathie

Immune Check Point Inhibitoren induzierte Myopathie

- Teils Ptosis und Diplopie DD assoziierte Myastenia gravis
- Suche nach: Dyspnoe, Palpitationen, Thoraxschmerzen, Synkope.
  - **Begleitende Myokarditis** – ASSOZIIERT MIT hoher Mortalität
- EMG:
  - wie bei Poly/Dermatomyositis
- Muskelbiopsie:
  - variables Bild mit Zeichen einer nekrotisierenden Myopathie und inflammatorischen Veränderungen

Solimando et al. Immune Chekpoint Inhibitor-Related Myositis from Biology to Bedside. Int J Mol Sci 2020 21 3054

Steven N. et al. Management of rheumatic complications of immune checkpoint inhibitor therapy – an oncological perspective. Rheumatology 2019; 58:vii20-vii39

Systematic review , neuromuscular adverse events associated with anti-PD-a monoclonal antibodies, A. Johansen et al. Neurology 2019, 92, 663-674

EULAR, Kostine M, et al. Ann Rheum Dis 2021;80:36–48. d

Y. Allenbach et al. Immune checkpoint inhibitor-induced myositis, the earliest and most lethal complication among rheumatic and muskuloskeletal toxicities. Autoimmunity reviews 19 (2020

Medikamentös induzierte Myopathie

Immune Check Point Inhibitoren (CPI) induzierte Myopathie

- Die beabsichtigte Antitumor T-zell aktivierung der CPI
- Begünstigt häufig auto-immun-ähnliche Nebenwirkungen “ immune related adverse Events” (irAEs) so auch inflammatorische Myositiden
  - rasch handeln und aktiv nach Myokarditis gesucht werden -

Eine vorbestehende entzündliche rheumatische Erkrankung sollte aber die geplante Tumor-Immuntherapie nicht verbieten.

Eine Patientin 68jährig mit einem metastasierenden Melanom und im Vorfeld Polymyositis erhielt Privigen vor und mit der Immuntherapie gegen das Melanom und erlitt nur leichte CK Erhöhung bisher.

Solimando et al. Immune Chekpoint Inhibitor-Related Myositis from Biology to Bedside. Int J Mol Sci 2020 21 3054

Steven N. et al. Management of rheumatic complications of immune checkpoint inhibitor therapy – an oncological perspective. Rheumatology 2019; 58:vii20-vii39

Systematic review , neuromuscular adverse events associated with anti-PD-a monoclonal antibodies, A. Johansen et al. Neurology 2019, 92, 663-674

EULAR, Kostine M, et al. Ann Rheum Dis 2021;80:36–48. d

Y. Allenbach et al. Immune checkpoint inhibitor-induced myositis, the earliest and most lethal complication among rheumatic and muskuloskeletal toxicities. Autoimmunity reviews 19 (2020

Medikamentös induzierte Myopathie

Immune Check Point Inhibitoren induzierte Myopathie

Therapie

- Prednison, 30mg bis 1g Stösse,
- IVIG, Plasmapherese
  - RTX/Tacrolimus

- Ob Rechallenge möglich - bleibt offen

Solimando et al. Immune Chekpoint Inhibitor-Related Myositis from Biology to Bedside. Int J Mol Sci 2020 21 3054

Steven N. et al. Management of rheumatic complications of immune checkpoint inhibitor therapy – an oncological perspective. Rheumatology 2019; 58:vii20-vii3

Systematic review , neuromuscular adverse events associated with anti-PD-a monoclonal antibodies, A. Johansen et al. Neurology 2019, 92, 663-674

EULAR, Kostine M, et al. Ann Rheum Dis 2021;80:36–48. d

Medikamentös induzierte Myopathie

23 Jahre alter muskulöser Patient (London)

- Generalisierte Myalgien über eine Woche und dunkler Urin nach Infekt oberer Luftwege
  - O/E: proximale Myopathie OE und UE
  - Labor CK 28519 U/l

DD: postinfektiöse Myositis

- EMG bland
- Muskelbiopsie extensive nekrotisierende Myopathie wie bei Statin induzierter IMNM (IBM, DM, metabolische und mitochondriale Myopathien ausgeschlossen)
- ECHO linksventrikuläre Hypertrophie

Hierdurch V.a. auf vorbestehende Komorbidität

Anabolic androgenic steroid abuse in young males Willem de Ronde and Diederik L Smit. Endocrine connections 2020 9 R 102-R111

M. Hughes, S. Ahmend. Anabolic androgenic steroid induced necrotizing myopathy. Rheumatol Int (2011) 31:915–917

Medikamentös induzierte Myopathie

Therapie:

5 Tage IV 1g Solumedrol 60mg Steroide-

3 Tage später schwerste generalisierte Myalgien und Schwäche – CK 52459

Erneut Solumedrol IV

Larynxschwäche – IPS - Dialyse – Maximum CK 210.000U/l – perforiertes Magenulkus und diverse Infektionen

verstorben

Anabolic androgenic steroid abuse in young males Willem de Ronde and Diederik L Smit. Endocrine connections 2020 9 R 102-R111

M. Hughes, S. Ahmend. Anabolic androgenic steroid induced necrotizing myopathy. Rheumatol Int (2011) 31:915–917

Medikamentös induzierte Myopathie

Bodybuilder - anabolische Steroide

- trotz der Risiken
- Um Muskelmasse und Kraft aufbauen zu können
- Supraphysiologische Testosteron Spiegel.
- Dosisabhängig

Therapeutischer Nutzen wäre bei

HIV muscle wasting, COPD

Medikamentös induzierte Myopathie

Anabolische androgene Steroide – 10 Jahreskohorte aus Holland

- Alle aktivieren den Androgen Rezeptor, eine breite Varianz synthetischer Abkömmlinge auf dem Markt
- Peroral (17-alkylierte Androgene) hepatotoxisch, daher oft per Injektion
- Untersuchung der einzelnen Präparate ergibt
  - *Oft ist nicht drin, was draufsteht*
- Meist wöchentlich gebrauchte Dosierung
  - 250-3300mg (männlicher Hypogonadismus - Substitution wäre 100mg/Wo)
- Spermatogenese reduziert, braucht Monate bis normalisiert
- Hämatokrit steigt
- Agitation, Launenhaftigkeit
- Sehnenrupturen häufiger

- ethikbedingt keine prospektiven Studien

Medikamentös induzierte Myopathie

- Statininduzierte Myopathie
  Häufig Muskelschwäche/-schmerzen – Statin sistieren bei erhöhter CK
  Selten Immunmediierte nekrotisierende Myopathie - Immunmodulatorische Therapie
- Immune Check Point Inhibitoren induzieren aggressive immunvermittelte Myopathien
  zumeist im ersten Monat, bei kardialer Beteiligung hohe Mortalität
- Colchicin, Plaquenil selten - aber - Dosis und KoMedikation beachten
- C2 Eine der häufigsten oft undiagnostizierten chronischen Myopathien
- Kortikosteroide immer geringstmögliche Dosierung
- Wichtigkeit der Medikamenten-Anamnese
  - Anabolika, Kokain, Ranolazine, Fluoroqu., Antipsychotika, Antinucleosidanaloga u.v.a.

USZ Universitäts Spital Zürich

Vielen Dank für Ihre Aufmerksamkeit